

Focus sull'avambraccio

Diagnosi e terapia dei dolori
alla mano ed al gomito

All'avanguardia nella reumatologia da 25 anni!
25

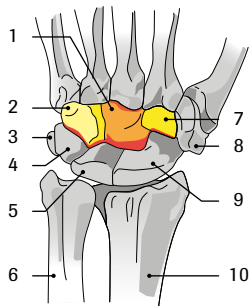


Indice

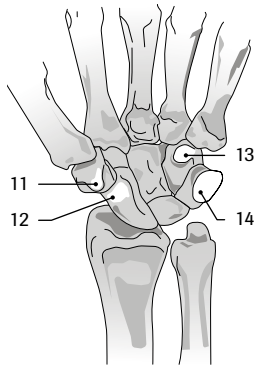
1	Anatomia	
2	Diagnosi differenziale	
2.1	Articolare	4
2.2	Periarticolare	4
2.3	Neurogeno	4
2.4	Vascolare	5
2.5	Altro	5
3	Esame clinico	
3.1	Articolazione del gomito	6
3.2	Test di compressione neurologica all'avambraccio	6
3.3	Articolazione del polso e delle dita	6
3.4	Test della sindrome dello stretto toracico superiore (TOS)	7
4	Diagnostica per immagini	
4.1	Gomito	8
4.2	Mano	8
5	Quadri clinici specifici	
5.1	Quadri clinici articolari	10
5.2	Quadri clinici periarticolari	11
5.3	Quadri clinici neurogeni	13
5.4	Malattie vascolari	15
5.5	Altro	16
6	Aspetti specifici della terapia	
6.1	Terapia per la mano (ergoterapia / fisioterapia)	18
6.2	Tecnica d'infiltrazione	21
6.3	Chirurgia, incl. protesi	21

1 Anatomia

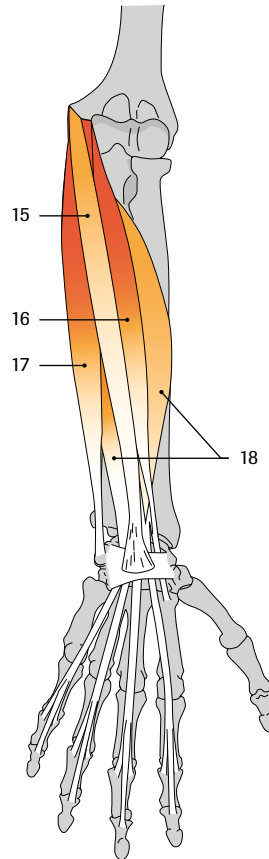
a Vista dorsale



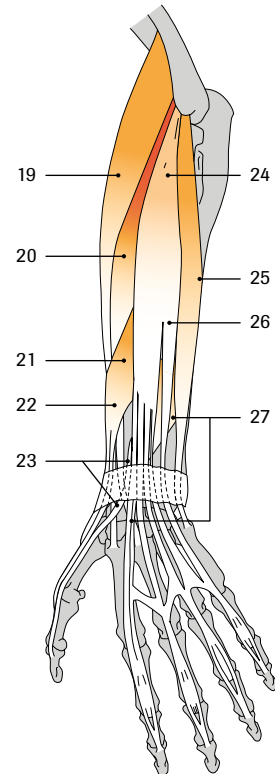
b Ansicht von palmar



Vista palmar



Vista dorsale



Articulatio mediocarpea

a Vista dorsale

- 1 Os capitatum
- 2 Os hamatum
- 3 Os pisiforme
- 4 Os triquetrum
- 5 Os lunatum
- 6 Ulna
- 7 Os trapezoideum
- 8 Os trapezium
- 9 Os scaphoideum
- 10 Radius

b Vista palmar

- 11 Tuberculum ossis trapezii
- 12 Tuberculum ossis scaphoidei
- 13 Hamulus ossi hamati
- 14 Os pisiforme

Flessori della mano

(Vista palmar)

- 15 M. palmaris longus
- 16 M. flexor carpi radialis
- 17 M. flexor carpi ulnaris
- 18 M. flexor digitorum superficialis

Estensori della mano

(Vista dorsale)

- 19 M. extensor carpi radialis longus
- 20 M. extensor carpi radialis brevis
- 21 M. abductor pollicis longus
- 22 M. extensor pollicis brevis
- 23 M. extensor pollicis longus
- 24 M. extensor digitorum
- 25 M. extensor carpi ulnaris
- 26 M. extensor digiti minimi
- 27 M. extensor indicis

2 Diagnosi differenziale

2.1 Articolare (pagina 10)

- Artrite (per es. reumatico-infiammatoria, artropatie cristalline, infettiva)
- Artrosi:
 - *primaria: poliartrosi delle dita con artrosi di Bouchard, Heberden e rizartrosi*
 - *secondaria: post-infiammatoria, post-traumatica, metabolica (artropatie cristalline, emocromatosi)*
- Osteocondrite dissecante (post-traumatica nell'articolazione del gomito)
- Osteonecrosi asettica (per es. osso lunato = morbo di Kienböck)
- Variante ulna plus e minus
- Alterazioni post-traumatiche, per es. malposizioni, lesioni del disco triangolare (lesioni del TFCC: lesione del complesso della fibrocartilagine triangolare), dissociazione scafo-lunata
- Gangli articolari

2.2 Periarticolare (pagina 11)

- Epicondilite (gomito del tennista)
- Epitrocleite (gomito del golfista)
- Tenosinoviti:
 - *tenosinovite di De Quervain (abditore lungo del pollice ed estensore breve del pollice)*
 - *tendini flessori della mano, incl. dito a scatto (tenosinovite stenosante)*
 - *tendini estensori della mano*
- Contrattura di Dupuytren (fascite palmare nodulare cronica)
- Borsite oleocranica (per es. reumatica infiammatoria, gotta, meccanica, traumatica, infettiva)
- Noduli reumatoidi (soprattutto lato estensorio, in prevalenza prossimale)
- Tofi gottosi

2.3 Neurogeno (pagina 13)

- Sindromi cervicoradicolarie - mielopatia cervicale con irradiazione all'avambraccio e alla mano, come stenosi vertebrale, ernia del disco, siringomielia, tumore
- Lesioni del plesso brachiale (traumatica, tumore di Pancoast)
- Neuropatie periferiche da compressione:
 - *sindrome del tunnel carpale: nervo mediano*
 - *sindrome del pronatore rotondo: nervo mediano*
 - *sindrome del tunnel cubitale: nervo ulnare*
 - *sindrome del canale di Guyon: nervo ulnare*
 - *sindrome del supinatore: nervo radiale*

2.4 Vascolare (pagina 15)

- Sindrome di Raynaud
 - *primaria / secondaria*
- Sindrome dello stretto toracico superiore (TOS)
- Vasculiti con sintomi nell'area di avambraccio / mano
 - *vascoliti dei piccoli vasi (necrosi a «morso di ratto», emorragie a scheggia)*
 - *raramente disturbi dell'irrorazione sanguigna in presenza di stenosi prossimali*
 - *trombangite obliterante (morbo di Buerger)*
- Emboli nelle arterie delle dita (sindrome del martello ipotenare)

2.5 Altro (pagina 16)

- Referred pain (diffusione del dolore da trigger point)
- Algodistrofia (morbo di Sudeck, Complex Regional Pain Syndrome di tipo I o II: CRPS I o CRPS II)
- Complicazioni del diabete mellito a carico della mano
- Cause viscerali (per es. cause cardiache, colecistite)

3 **Esame clinico**

3.1 **Articolazione del gomito**

Ispezione: aspetto dell'articolazione, posizione spontanea, gonfiore, arrossamento.

Palpazione: gonfiore/versamento, dolenzia alla pressione soprattutto all'epicondilo omero radiale (gomito del tennista) e ulnare (gomito del golfista), irritazione del nervo ulnare nel tunnel cubitale, dolenzia alla pressione dell'aponeurosi bicipitale nell'incavo del braccio (punto di inserzione del bicipite nella fascia dell'avambraccio), capitello radiale, eventuale sinovite dorsolaterale.

Test funzionali: arco di movimento in flessione, estensione, pronazione e supinazione, passivo, attivo e contro resistenza. Un nuovo deficit d'estensione può essere segno di un versamento.

Test di Thomson: in caso di gomito del tennista, dolore durante l'estensione dorsale della mano (con pugno chiuso e braccio teso) contro la resistenza esercitata dall'esaminatore.

Attenzione: irradiazione del dolore nell'area del gomito in presenza di patologie a carico della colonna cervicale, colonna toracica o spalla.

3.2 **Test di compressione neurologica all'avambraccio**

Test di compressione del supinatore: il paziente è seduto, l'esaminatore tocca con una mano distalmente dall'epicondilo radiale il canale radiale del muscolo estensore radiale lungo del carpo e con l'altra mano applica una resistenza contro una pronazione e supinazione attiva del paziente: la presenza di dolore indica un danno a livello del ramo profondo del nervo radiale.

3.3 **Articolazione del polso e delle dita**

Ispezione: aspetto, posizione spontanea, gonfiore, arrossamento, rilievo muscolare (atrofia dei muscoli interossei, tenar, ipotenar), segni di distrofia, unghie e pliche ungueali.

Palpazione: palpazione dei tendini, delle inserzioni tendinee, gonfiore delle parti molli (sinovite, ganglio), dolenzia alla pressione della tabatière, del tunnel carpale, del canale di Guyon (tunnel ulnare), dell'articolazione carpometacarpale del pollice.

Test funzionali: pugno chiuso, flessione ed estensione delle dita, funzione di pinza, abduzione ed adduzione delle dita passiva, attiva e contro resistenza, mobilità del polso (flessione palmare, flessione dorsale, adduzione radiale e ulnare) e delle singole articolazioni delle dita, pressione assiale sul dito I (causa dolore in caso di rizartriosi), stress in valgo e in varo delle dita, dolore alla flessione palmare del polso come segno d'artrite.

Test di Finkelstein: pugno con pollice flesso e flessione del polso in senso ulnare: test di stress per i tendini dell'abduktore lungo del pollice e dell'estensore breve del pollice. La comparsa di dolori indica la presenza di una tenosinovite (stenosante) di De Quervain nella prima guaina tendinea.

Test di Gaenslen: compressione laterale delle articolazioni metacarpofalangee tramite pressione e compressione, dolore in caso di artrite.

Test di Phalen: mantenere le mani una contro l'altra in flessione palmare per 60 secondi: la presenza di parestesie nell'area del nervo mediano indica una sindrome del tunnel carpale (STC).

Pinch test: si verifica la forza nell'afferrare un foglio di carta tra il pollice e l'indice: debolezza (dei muscoli lombricali) e parestesie sono indizi della sindrome del tunnel carpale.

Fenomeno di Tinel: percussione di un nervo periferico. In caso di lesioni al nervo (demyelinizzazione) sono presenti parestesie nel territorio di innervazione (per es. STC).

Triade tunnel ulnare: dolenzia alla pressione del canale di Guyon, posizione ad artiglio dell'anulare, atrofia dell'ipotenar sono segni di una compressione del nervo ulnare nel canale di Guyon.

Test di Allen: test per rilevare disturbi dell'irrorazione sanguigna arteriosa periferica nell'area della mano. Compressione dell'arteria radiale e dell'arteria ulnare nell'area della mano e chiusura ripetuta del pugno. Successivamente si interrompe la compressione dell'arteria sottoposta a test. Il sangue dovrebbe riprendere a scorrere velocemente nelle aree periferiche.

3.4 Test della sindrome dello stretto toracico superiore (TOS)

Test di Adson: provocazione di parestesie facendo ruotare la testa del paziente verso il lato in esame, trazione del braccio in direzione caudale mentre l'esaminatore palpa il polso sull'arteria radiale. La rotazione della testa provoca la tensione dei muscoli scaleni, che sono attraversati, per la precisione tra il muscolo scaleno medio e il muscolo scaleno anteriore («gap scaleno posteriore»), dall'arteria succlavia e dal plesso brachiale. La tensione dei muscoli può essere aumentata trattando il respiro una volta ottenuto il massimo livello di inspirazione, perché i muscoli scaleni appartengono ai muscoli respiratori ausiliari. Il test è positivo quando il polso dell'arteria radiale scompare e si verificano parestesie.

Test di Wright (test di iperabduzione): 1a fase: braccio in abduzione a 90 gradi con rotazione esterna. Il test è positivo se il polso non scompare e se i disturbi sono riproducibili (stenosi costo-pettorale). 2a fase: ulteriore abduzione fino a 180 gradi (positivo con compressione costo-clavicolare).

4 Diagnostica per immagini

4.1 Gomito

Radiologia convenzionale: immagine generale in a.p. e laterale, eventualmente immagini per confronto con il lato opposto. Valutazione delle parti molli in caso di trauma, segni indiretti di un versamento articolare in caso di fratture o artrite, corpi estranei o calcificazioni delle parti molli.

Indicazione principale: trauma. Prestare attenzione al fat pad sign (radiolucenza in prossimità dell'osso causata dalla fuoriuscita di grasso dall'osso fratturato) in caso di frattura occulta del capitello radiale. In ambito reumatologico, spesso si ricorre poco alle informazioni supplementari fornite dalle radiografie. In caso di risultati radiologici dubbi è importante il confronto con il lato opposto.

Sonografia: molto utile nella ricerca di versamenti (con punzione) o nella diagnosi precoce d'artrite. In caso di epicondilitis/epitrocleeite: lacerazione parziale? Calcificazioni? Infiammazione/edema? (Doppler).

TAC e risonanza magnetica: per domande specifiche, spesso vale la pena di prendere contatto con uno specialista; permette la valutazione di parti molli, tendini, ossa e articolazioni (compresi topi articolari nell'osteocondrite dissecante).

4.2 Mano

Radiologia convenzionale: immagine generale a.p. e laterale per il polso, a.p. ed ev. obliqua per la mano (immagine obliqua in caso di dubbia frattura metacarpale). Immagini speciali in particolare per frattura dello scafoide, instabilità (per es. dissociazione scafo-lunata).

- **Artrosi:** ben visibile, segni classici: assottigliamento dello spazio articolare, osteofiti, sclerosi subcondrale, cisti subcondrali.
- **Frattura:** la diagnosi può essere difficile in fase iniziale (eventualmente immagine di controllo dopo 10 giorni), soprattutto per fratture dello scafoide (75% di tutte le fratture del carpo), fratture del trapezio (20% delle fratture delle ossa del carpo), frattura di tipo Bennett (frattura alla base del 1° metacarpo). Osservare sempre se l'osso lunato è nella giusta posizione.
- **Artrite:** le erosioni sono visibili solo dopo un certo tempo. All'inizio solo gonfiore delle parti molli e dopo qualche settimana osteoporosi periarticolare. Le immagini radiologiche sono molto importanti nel controllo dell'evoluzione della malattia.
- **Algodistrofia (morbo di Sudeck):** osteoporosi locale a macchie, visibile solo in fase avanzata (dopo 6-8 settimane). Algodistrofia (morbo di Sudeck) = diagnosi prima di tutto clinica.

Sonografia: visualizzazione di versamenti, erosioni ossee, valutazione attività in presenza di artrite (gonfiore sinoviale e iperemia; Power Doppler). In certi casi risultati tipici con gotta e CPPD. Valutazione del tunnel carpale. Rilevamento di lesioni tendinee e legamentose.

RM: metodo molto sensibile per la ricerca di:

- Edema midollare osseo, osteomielite, osteonecrosi (morbo di Kienböck)
- Lesioni del disco triangolare (artrografia con RM con mezzo di contrasto intrarticolare)
- Fratture non (ancora) visibili tramite radiografia

- Artrite /sinovite (con mezzo di contrasto per via endovenosa / anche per erosioni precoci non ancora visibili con gli esami radiologici convenzionali)
- Tumori
- Lesioni tendinee e legamentose

TAC: utile per la diagnosi di patologie ossee particolari, per esempio nel sospetto di osteoma osteoide, pseudoartrosi dello scafoide e fratture complesse.

Dual Energy CT (DECT): visualizzazione molto specifica di tofi gottosi (relativamente densi).

Scintigrafia ossea: solo in casi particolari, in accordo con lo specialista.

5 Quadri clinici specifici

5.1 Quadri clinici articolari

5.1.1 Artrite

Rappresentazione differenziata delle diverse forme di artrite, senza descrizione della diagnostica e della terapia. Rimandiamo a tale proposito alla documentazione del corso di aggiornamento «Update Reumatologia 2013» incentrato sull'artrite: www.rheumaliga.ch/update.

Artropatia da depositi di pirofosfato di calcio (condrocalcinosi, pseudogotta)

- Frequente causa di artrite in età avanzata
- Spesso artrite acuta del polso, può avere un aspetto simile a un'artrite settica (arrossamento, forte edema delle parti molli)
- All'immagine radiologica tipiche calcificazioni del disco triangolare e artrosi secondaria radiocarpale, intracarpale (più frequente a livello dell'articolazione tra scafoide, trapezio e trapezoide = artrosi STT) e tipicamente a livello delle articolazioni metacarpofalangee (soprattutto II e III)
- Diagnosi definitiva con rilevamento di cristalli di pirofosfato di calcio nel puntato articolare

Gotta

- Spesso mano colpita solo in stadio avanzato
- Tofi gottosi possibili
- In caso di poliartrosi delle dita diagnosi differenziale difficile con una poliartrosi attivata
- Diagnosi definitiva con rilevamento di cristalli di acido urico nel puntato articolare

Artrite reumatoide

- Quadro clinico simmetrico, articolazioni interfalangee distali quasi sempre risparmiate
- Test di Gaenslen positivo
- Distruzione non solo delle articolazioni ma anche dei legamenti e dei tendini con possibili deformazioni tipiche (per esempio deviazione ulnare delle dita, deformazione a Z del pollice)

Spondiloartriti, incl. artrite reattiva

- Quadro clinico asimmetrico, non di rado colpisce le articolazioni interfalangee distali (in particolare in caso d'artrite psoriasica)
- Dattilite possibile

Collagenosi

- Quadro clinico simmetrico
- Spesso gonfiore solo discreto e senza degenerazione ossea (ad es. deformità di Jaccoud in caso di LES)
- Sclerodattilia in caso di sclerosi sistemica

Artrite settica

- Disseminazione ematogena o inoculazione causata da ferite (per es. morsi di animali, ferite causate da spine)

Attenzione: l'artrite settica è un'emergenza medica. Il paziente va ospedalizzato per accertamenti e terapia!

5.1.2 Artrosi

- La poliartrosi primaria delle dita colpisce quasi esclusivamente le articolazioni interfalangee prossimali (artrosi di Bouchard), le articolazioni interfalangee distali (artrosi di Heberden) e l'articolazione trapeziometacarpale del pollice (rizartrosi)
- Maggiore frequenza a livello familiare e nelle donne
- Artrosi del polso e del gomito per lo più secondaria / post-traumatica

Attenzione: Se nella mano sono interessate articolazioni diverse da IFP, IFD e articolazione trapeziometacarpale del pollice, sussiste un'artrosi secondaria. Ciò significa che occorre sempre valutare la presenza di un'instabilità (stato dopo trauma?) o di patologie articolari infiammatorie o metaboliche quale causa.

Terapia

- Istruzioni sulla protezione delle articolazioni
- Ergoterapia
- Analgesici, FANS
- Condroprotettori (Structum® e Condrosulf® sono coperti dall'assicurazione malattia)
- Infiltrazioni intrarticolari con steroidi in presenza di forte attivazione
- Acido ialuronico per rizartrosi
- In caso di forma erosiva aggressiva in pazienti giovani, considerare una valutazione reumatologica (DD artrite psoriasica)

5.1.3 Osteocondrite dissecante

- Agli arti superiori si trova più frequentemente al gomito
- Blocchi e diminuzione della mobilità
- Rimozione chirurgica del corpo libero endoarticolare

5.1.4 Osteonecrosi asettica

- Frequenza: rara, ca. 10% in caso di fratture dello scafoide
- Cause: il più delle volte post-traumatica, raramente idiopatica (in particolare osteomalacia del lunato)
- Localizzazioni: osso lunato (morbo di Kienböck), osso scafoide, capitello omerale (morbo di Panner)
- Clinica: dolori persistenti post-traumatici nella zona corrispondente
- Diagnosi: radiologia convenzionale (all'inizio spesso si ottengono risultati normali), eventualmente RM (rilevamento della fase precoce)
- Terapia: conservativa con riposo, chirurgia

5.2 Quadri clinici periarticolari

5.2.1 Epicondilitis/epitrocleeite

Epicondilitis: «gomito del tennista»

Epitrocleeite: «gomito del golfista»

Eziologia: spesso causata da movimenti inabituali, inergonomici, stereotipati e ripetitivi. **Attenzione:** DD di irradiazione nell'ambito di sindromi cervicali.

Clinica: dolenzia alla pressione del rispettivo epicondilo, provocazione dei dolori alla tensione dei muscoli dell'avambraccio ed estensori o flessori delle dita contro resistenza, tono muscolare aumentato. In caso di epicondilitis/epitrocleeite bisogna esaminare anche la colonna cervicale, può eventualmente essere utile eseguire una radiografia della colonna cervicale. Valutazione dell'attività lavorativa e dell'attività durante il tempo libero.

Terapia: evitare movimenti o complessi di movimenti unilaterali, evitare immobilizzazione generale, tutore per il polso durante la notte, applicazione di freddo locale, ergoterapia, infiltrazioni locali con steroidi (attenzione: atrofia cutanea e lacerazioni tendinee), iniezioni con acido ialuronico o sangue autologo (PRP = platelet rich plasma / ACP = autologous conditioned plasma), terapia ad onde d'urto (questi tre trattamenti non sono coperti dall'assicurazione malati), radioterapia e come ultima opzione operazione secondo Hohmann/Wilhelm.

5.2.2 Tenosinoviti

Eziologia: meccanica in caso di pesanti attività manuali, infiammatoria in presenza di patologie reumatiche come l'artrite reumatoide

Tenosinovite di de Quervain: riguarda i tendini dell'abduzione lungo del pollice e dell'estensore breve del pollice nella prima guaina tendinea

- **Eziologia:** eccessive sollecitazioni meccaniche derivanti da movimenti di abduzione (per esempio giovani madri che sollevano un bambino)
- **Clinica:** dolenzia alla pressione nella prima guaina tendinea, test di Finkelstein positivo.
- **Terapia:** immobilizzazione per 2-3 settimane (steccatura conformata con inclusione del pollice), FANS topici, infiltrazione locale della prima guaina tendinea (di regola al massimo 2x), in caso di resistenza alla terapia, sezione chirurgica della prima guaina tendinea.

Tenosinovite stenosante («dito a scatto»): può interessare qualsiasi dito, particolarmente frequente al pollice.

- **Clinica:** dolenzia alla pressione del tendine flessore all'altezza del legamento anulare sopra l'articolazione metacarpofalangea, disfunzione alla flessione ed estensione del dito (eventualmente blocco completo in flessione o estensione) dolore sulla faccia palmare all'altezza dell'articolazione metacarpofalangea.
- **Terapia:** infiltrazione locale del tendine flessore all'altezza del legamento anulare in prossimità dell'articolazione metacarpofalangea sul lato palmare (di regola al massimo 2x), in caso di resistenza alla terapia, sezione chirurgica del legamento anulare.

5.2.3 Contrattura di Dupuytren

- **Eziologia:** non conosciuta (aumentata frequenza familiare, diabete, etilismo, antiepilettici), 10 volte più frequente negli uomini che nelle donne
- **Clinica:** nodulo o ispessimento della fascia palmare che porta ad una contrattura ingravescente in flessione delle dita, spesso inizia a livello del mignolo e dell'anulare. L'evoluzione avviene in fasi, per lo più senza dolori
- **Terapia:** evtl. infiltrazione di collagenasi (chirurgia della mano), fasciotomia operatoria o con ago, radioterapia delle parti molli possibile in fase iniziale

5.2.4 Gangli

- Cisti in corrispondenza di capsule articolari, tendini e guaine tendinee
- Sono la causa più frequente di gonfiore delle parti molli nel polso
- 2/3 di tutti i gangli del polso si trovano sul dorso, sopra l'articolazione scafolunare, 1/5 si trova sul lato palmare sopra l'articolazione radiocarpale e circa 1/10 parte dalle guaine tendinee palmari
- L'aspirazione con un ago grosso seguita da instillazione di steroidi cristallini può avere un effetto di lunga durata.

5.3 Quadri clinici neurogeni

5.3.1 Sindromi cervicoradicolari

C5

- Dolori alla spalla laterali e dorsali sopra il muscolo deltoide
- È possibile la paresi del muscolo deltoide, più rare sono le paresi del muscolo bicipite del braccio
- Diminuzione del riflesso bicipitale

C6

- Dolori che irradiano al pollice e all'indice, con disturbi della sensibilità nella stessa zona
- È possibile una paresi del muscolo bicipite del braccio e del muscolo brachioradiale, mai atrofie
- Riflesso tendineo del bicipite nettamente diminuito sino ad assente

C7

- Dolori che irradiano verso indice, medio e anulare, con disturbi della sensibilità nella stessa zona
- Paresi di muscolo tricipite, muscolo grande pettorale, flessori lunghi delle dita, muscolo pronatore rotondo e muscoli dell'eminenza tenar
- Riflesso tendineo del tricipite nettamente diminuito sino ad assente

C8

- Dolori che irradiano all'anulare e al mignolo, con disturbi della sensibilità nella stessa zona
- Paresi dell'ipotenar, in modo meno marcato dei muscoli interossei e del tricipite (più raramente rispetto a C7)
- Possibile diminuzione del riflesso tendineo del tricipite

5.3.2 Neuropatie periferiche da compressione

Nervo mediano

Sindrome del tunnel carpale (STC)

- Causa principale e più frequente di parestesie alle dita o di dolori notturni alla mano
- Patogenesi meccanica: compressione del tunnel carpale
- La causa può essere individuata nel 50% dei casi:
 - *stato dopo traumi, anomalie anatomiche e gangli*
 - *microtraumi ripetitivi: lavori manuali pesanti, sport, uso di stampelle, ecc.*
 - *malattie reumatiche infiammatorie (tenosinoviti palmari e artriti carpal)*
 - *malattie endocrinologiche: diabete mellito, ipotireosi, acromegalia*
 - *gravidanza*
- Parestesie / disturbi della sensibilità dal I al III dito e parte radiale del IV dito
- Test di Tinel e Phalen causano delle parestesie
- Debolezza / atrofia del tenar
- Pinch test positivo

Attenzione: la sindrome del tunnel carpale (STC) bilaterale spesso è la manifestazione iniziale di una patologia reumatica infiammatoria.

Sindrome del pronatore rotondo

- Compressione del nervo mediano nel muscolo pronatore rotondo
- Il sintomo più frequente è dolore sul lato prossimale dell'avambraccio
- Parestesie/ipoestesie nel territorio del nervo mediano (parestesie notturne più rare che in caso di STC)
- Dolenzia alla pressione del muscolo pronatore rotondo
- Debolezza/atrofia del muscolo flessore lungo del pollice e del muscolo abducente breve del pollice. Raramente debolezza (di lieve entità) del tenar

Nervo ulnare**Sindrome del tunnel cubitale**

- Parestesie/ipoestesie nel territorio del nervo ulnare
- Paresi della muscolatura intrinseca della mano
- Atrofia dell'ipotenar
- Test di Tinel positivo

Sindrome del canale di Guyon

- Compressione del nervo ulnare nel canale di Guyon
- I gangli rappresentano la causa più frequente
- Parestesie/ipoestesie nella regione di ipotenar, mignolo e lato ulnare dell'anulare
- Paresi della muscolatura intrinseca della mano, atrofia dell'ipotenar
- Triade del tunnel ulnare: dolenzia alla pressione sul canale di Guyon, posizione ad artiglio dell'anulare, atrofia dell'ipotenar

Nervo radiale**Sindrome del supinatore**

- Compressione del ramo profondo (ramo interosseo dorsale) del nervo radiale al passaggio attraverso il muscolo supinatore
- Difficoltà e deficit nell'estensione delle dita e del pollice, di regola colpito prima il muscolo estensore del mignolo
- Polso cadente solo parziale per l'esclusione del muscolo estensore radiale del carpo lungo e breve
- Nessun deficit di sensibilità

Terapia delle sindromi da compressione nervosa

1. Immobilizzazione (per es. stecche notturne per STC)
2. Ergoterapia/fisioterapia
3. Infiltrazione perineurale con steroidi (attenzione: evitare di lesionare il nervo con l'ago, ev. infiltrazione con controllo mediante ecografia), spesso efficace se la compressione nervosa ha origine infiammatoria (artrite del polso con STC secondaria)
4. Decompressione chirurgica

5.4 Malattie vascolari

5.4.1 Sindrome di Raynaud

Classificazione

- Sindrome di Raynaud primaria (dal 4 al 15% della popolazione)
- Sindrome di Raynaud secondaria:
 - collagenosi (per es. sclerodermia, collagenosi mista, polimiosite, lupus, Sjögren)
 - vascoliti (per es. panarterite nodosa, morbo di Wegener, crioglobulinemia)
 - stenosi arteriosa (per es. arteriosclerosi, trombangite obliterante [morbo di Buerger])
 - traumi (per es. traumi da vibrazione, lesioni arteriose)
 - medicinali (per es. alfa e beta-bloccanti, contraccettivi, ergotamina)
 - intossicazioni (per es. ergotamina, serotonina)

Classificazione	Primaria	Secondaria
Prima manifestazione	Sotto i 40 anni	Spesso dopo i 40 anni
Decorso	Disturbi costanti	Decorso progressivo
Sesso	80% donne	1:1
Localizzazione	Simmetrica, pollici rari	Asimmetrica, ev. anche dita dei piedi
Autoanticorpi	Per lo più negativi	Spesso positivi (ANA)
Capillaroscopia	Normale	Patologica

Clinica

- Esposte al freddo, le dita sono all'inizio pallide e in seguito cianosi accompagnata da parestesie e dolori
- Con sindrome di Raynaud secondario, ev. anche sclerodattilia, dispnea, reflusso

Diagnostica

- Anamnesi
- Test di Allen per valutare l'afflusso di sangue alla mano
- In particolare con sindrome di Raynaud secondaria: almeno stato cutaneo, anamnesi sistemica accurata, capillaroscopia e ANA

Terapia

- Stop fumo
- Se la causa sono i farmaci, interromperli
- Protezione dal freddo, consulenza con ergoterapista
- Spray/crema alla nitroglicerina
- Calcio-antagonisti a dose elevata, ACE-inibitori
- Blocco del simpatico
- In presenza di Raynaud secondario con necrosi: infusione con prostaciline, inibitori della PDE5, antagonisti endotelina (d'obbligo tramite reumatologo/angiologo), trattamento della patologia di base

5.4.2 **Sindrome dello stretto toracico superiore (TOS)**

Definizione: compressione delle strutture neurovascolari che passano attraverso l'apertura toracica superiore (plesso brachiale, arteria e vena succlavia).

Eziologia: costa cervicale, iperattività dei muscoli scaleni, muscolo piccolo pettorale, muscolo trapezio, 1a costa alta (attenzione tumore di Pancoast).

Clinica: parestesie (in particolare lungo la zona d'irradiazione del n. ulnare) e dolori al braccio, in particolare all'elevazione o all'abduzione del braccio. Test di Adson o test di iperabduzione (test di Wright) positivo.

Terapia: fisioterapia per correggere la postura/ridurre la tensione muscolare, raramente intervento chirurgico.

5.5 **Altro**

5.5.1 **Algodistrofia**

Sinonimi: sindrome dolorosa regionale complessa (dall'inglese Complex Regional Pain Syndrome, CRPS), morbo di Sudeck, Reflex sympathetic dystrophy.

→ CRPS I: senza lesione strutturale del nervo, CRPS II: con lesione strutturale del nervo.

Cause più frequenti: a livello di avambraccio e mano, la frattura del radio è il loco classico (fino a 20%), sindromi del tunnel carpale con o senza operazione, lesioni, raramente malattie internistiche, medicinali (per esempio INH), idiopatica.

Causa: probabilmente mista centrale (sensibilizzazione centrale, infiammazione neurogena) e meccanismi periferici (disfunzioni del simpatico, ipersensibilità alle catecolamine, disfunzioni della microcircolazione).

Clinica: dolore, allodinia, iperalgesia. Aumento della temperatura locale (raramente diminuzione locale della temperatura), colorazione bluastra (raramente Sudeck biancastro), gonfiore, aumentata sudorazione, disturbi trofici secondari (atrofia della pelle, diminuzione della mobilità articolare, alterazione della pigmentazione).

- Stadio I (acuto, infiammatorio): dolore, gonfiore, aumento della temperatura locale (raramente più freddo), colorazione bluastra.
- Stadio II (distrofico): dolore, diminuzione della temperatura locale, cianosi, iniziale atrofia, diminuzione della mobilità, aumentata crescita dei peli e delle unghie.
- Stadio III (atrofico): dolore, atrofia e contratture, alterazioni della pigmentazione, «dolori miofasciali secondari».

Diagnosi:

Criteri diagnostici IASP per CRPS (criteri di Budapest):

1. Dolore continuo sproporzionato all'evento scatenante.
2. Durante l'anamnesi, il paziente deve riferire la presenza di almeno un sintomo in tre delle quattro seguenti categorie:
 - a) iperalgesia (ipersensibilità agli stimoli dolorosi), iperestesia (ipersensibilità al tatto, allodinia)
 - b) asimmetria della temperatura cutanea, alterazione del colorito cutaneo
 - c) asimmetria della sudorazione; edema
 - d) ridotta mobilità, distonia, tremori, «paresi» (intese come debolezza), alterazioni della crescita di peli o unghie

3. Durante l'esame, deve essere presente almeno un sintomo in due delle quattro seguenti categorie:
 - a) iperalgesia a stimoli con puntura, allodinia, dolore alla pressione su articolazioni/ossa/muscoli
 - b) asimmetria della temperatura cutanea, alterazione del colorito cutaneo
 - c) asimmetria della sudorazione; edema
 - d) ridotta mobilità, distonia, tremori, «paresi» (intese come debolezza), alterazioni della crescita di peli o unghie
4. Assenza di una interpretazione diagnostica alternativa.

Diagnostica per immagini (scintigrafia, RM, radiografia) utilizzata solo come supporto della diagnosi clinica. Se i risultati sono negativi ma la clinica è inequivocabile, la diagnosi di CRPS non va esclusa.

Terapia

- Stadio I: è assolutamente importante una buona terapia analgesica inclusi eventualmente antiepilettici (diminuzione dell'attivazione del dolore centrale), ergoterapia incluso drenaggio linfatico, terapia attiva, calcitonina, steroidi, eventualmente blocco del simpatico (tronco del simpatico, ganglio stellato, intravenoso regionale), ev. bisfosfonati.
- Stadio II e III: terapia attiva, TENS, analgesici, antiepilettici, antidepressivi.

5.5.2 Complicazioni del diabete mellito a carico della mano

Tenosinovite stenosante («dito a scatto»): vedi pagina 12. Spesso più dita colpite contemporaneamente.

Contratture di Dupuytren: vedi pagina 12.

Cheiroartropatia diabetica:

- Manifestazioni cliniche principali: riduzione della mobilità articolare, soprattutto a carico delle articolazioni delle dita, ispessimento cutaneo
- Riduzione secondaria della capacità di estensione e flessione delle dita («prayer sign»)
- Spesso associata a tenosinovite stenosante, sindrome del tunnel carpale e contrattura di Dupuytren
- Si sviluppa a causa di depositi di collagene anormale in presenza di diabete mellito (tipo 1 e 2), in relazione alla durata e alla regolazione dei valori glicemici (HbA1c)

6 Aspetti specifici della terapia

6.1 Terapia per la mano (ergoterapia / fisioterapia)

6.1.1 Steccatura

Stecche statiche

La steccatura statica viene impiegata per immobilizzare le articolazioni, rilassare la muscolatura e correggere l'asse di eventuali malposizioni. Gli ergoterapisti consegnano anche stecche preconfezionate.

Stecche dinamiche

Le stecche dinamiche sostengono la muscolatura paretica o indebolita ed evitano o dilatano aderenze o concrescenze. Vengono spesso utilizzate nel trattamento delle contratture.

6.1.2 Misure terapeutiche per i dolori alla mano

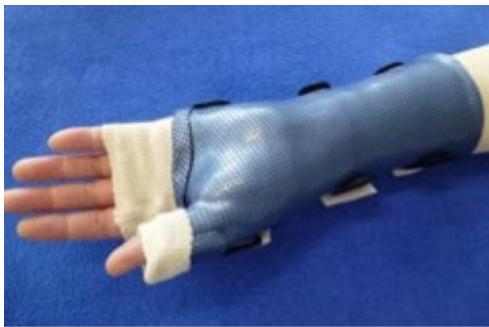Sindrome del tunnel carpale

Steccatura: tutore per il polso di notte per messa in scarico del nervo mediano.

Metodi terapeutici: mobilizzazione neurodinamica, «Spiraldynamik», istruzioni per l'ergonomia.

Tenosinovite di de Quervain

Steccatura: scelta tra immobilizzazione totale o solo notturna tramite tutore per polso con inclusione del pollice o con un tutore cock-up in materiale termoplastico con inclusione del pollice.



Tutore cock-up con inclusione del pollice

Metodi terapeutici: taping, varie tecniche sui tessuti molli, frizione trasversale delle guaine tendinee e dei tendini, elettroterapia, misure fisiche, «Spiraldynamik», istruzioni sull'ergonomia, al calare dello stadio acuto leggera distensione statica del muscolo abduktore lungo del pollice e del muscolo estensore breve del pollice.

Tenosinovite stenosante («dito a scatto»)

Steccatura: tutore palmare immobilizzante per l'articolazione metacarpofalangea (in estensione a 0°) per ridurre le sollecitazioni meccaniche, indossato per 24 ore al giorno per 3 settimane; in seguito, evitare di stringere con forza il pugno o compiere movimenti ripetitivi.

Metodi terapeutici: elettroterapia, misure per la riduzione dell'edema, tecniche sui tessuti molli, istruzioni per esercizi di movimento delle articolazioni libere nel tutore e movimenti delicati «place-and-hold» per la chiusura del pugno senza tutore.

Sindrome del canale di Guyon

Metodi terapeutici: mobilizzazione neurodinamica, istruzioni per l'ergonomia e, ove necessario, adattamento dei mezzi ausiliari o della vita quotidiana, elettroterapia.

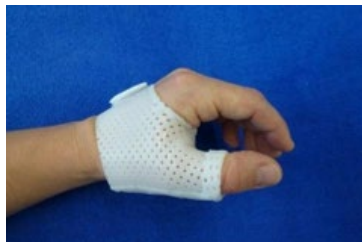Instabilità del polso

Steccatura: a seconda della situazione, istruzioni d'uso e consegna di un tutore per polso o di una polsiera preconfezionata per attività sportive o pesanti.

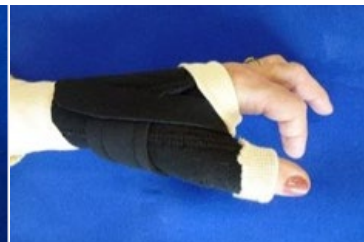Metodi terapeutici: taping, istruzioni per l'ergonomia, potenziamento della muscolatura stabilizzante del polso, varie tecniche sui tessuti molli, «Spiraldynamik».

Rizartrosi e artrosi del polso

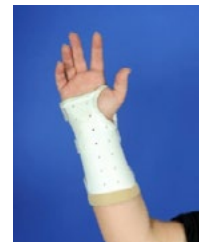Steccatura: tutore per pollice in neoprene o materiale termoplastico per rizartrosi, tutore cock-up in materiale termoplastico o tutore per polso per artrosi al polso.



Tutore per pollice in materiale termoplastico



Tutore per pollice in neoprene



Tutore cock-up

Metodi terapeutici: consulenza sui mezzi ausiliari e istruzioni sulla protezione delle articolazioni, taping, elettroterapia, misure fisiche come immersione in semi di colza, lenticchie o paraffina; per rizartrosi, programma di esercizi conservativi per il potenziamento della muscolatura intrinseca della mano, «Spiraldynamik».

Artrosi di Bouchard e Heberden

Metodi terapeutici: consulenza sui mezzi ausiliari e istruzioni sulla protezione delle articolazioni, elettroterapia, misure fisiche come immersione in semi di colza, lenticchie o paraffina, «Spiraldynamik».

Artrite reumatoide

Steccatura: stecche statiche e dinamiche per la riduzione del dolore o per correggere delle malposizioni.

Metodi terapeutici: gestione del dolore, istruzioni sull'ergonomia, istruzioni sulla protezione delle articolazioni, adattamento di mezzi ausiliari e relativa consulenza, misure fisiche.

6.1.3 Misure terapeutiche per la mano in presenza di dolore al gomito**Epicondilita ed epitrocleite**

Steccatura: tutore per polso di notte (immobilizzazione degli estensori e dei flessori del polso); eventualmente anche provvisoriamente durante il giorno.

Epicondilita: bracciale per epicondilita durante il giorno o durante le attività per rilassare le inserzioni tendinee, per modificare l'azione della leva e come effetto massaggio.

Metodi terapeutici: taping, esercizi di allungamento, frizione trasversale delle inserzioni muscolari, varie tecniche sui tessuti molli, trattamento dei trigger point della muscolatura di cintura scapolare, gomito e mano, elettroterapia, misure fisiche, «Spiraldynamik», istruzioni sull'ergonomia.

Dopo il miglioramento della situazione: potenziamento della muscolatura del polso e dell'avambraccio, stabilizzazione e potenziamento della muscolatura del tronco per la mobilità distale.

Sindrome del tunnel cubitale

Steccatura: gomitiere imbottita (Heelbo) durante il giorno o l'attività, di notte stecca gessata per gomito senza inclusione del polso oppure gomitiere imbottita preconfezionata in combinazione con un tutore per polso per il rilassamento del nervo ulnare.

Metodi terapeutici: taping, istruzioni per l'ergonomia, mobilizzazione neurodinamica, varie tecniche sui tessuti molli, elettroterapia.

Sindrome del supinatore

Metodi terapeutici: varie tecniche sui tessuti molli, trattamento dei trigger point, misure fisiche, taping, mobilizzazione neurodinamica, elettroterapia, istruzioni per l'ergonomia.

Sindrome del pronatore rotondo

Steccatura: ove necessario, immobilizzazione temporanea con stecca gessata per gomito per ridurre il gonfiore e il sovraccarico.

Metodi terapeutici: istruzioni per l'ergonomia, varie tecniche sui tessuti molli, mobilizzazione neurodinamica, trattamento dei trigger point, taping, misure fisiche, elettroterapia.

6.1.4 Misure ergoterapiche contro allodinia e CRPS I

Allodinia

Il termine «allodinia» indica una reazione dolorosa a uno stimolo meccanico che normalmente non provoca dolore. Le conseguenze possono includere dolore costante, limitazioni motorie, intorpidimento o parestesie. Sotto un'allodinia è sempre presente un'area iposensibile che, al calare dell'allodinia, si risensibilizza.

Obiettivo della terapia: normalizzazione della sensibilità e conseguente riduzione del dolore.

Terapia: riabilitazione somatosensoriale (SSR) secondo Claude Spicher: rilevazione standardizzata quantitativa e qualitativa dell'allodinia, trattamento con stimolazione vibrotattile e istruzioni su uno speciale programma da svolgere a casa.

Durante l'intero trattamento è importante evitare il sovraccarico dell'arto per minimizzare gli stimoli «negativi» nell'area interessata.

Per maggiori informazioni, consultare:

<http://www.neuropain.ch>

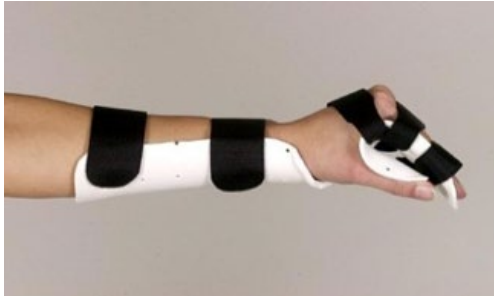<http://www.youtube.com/watch?v=EUZwl8a04m8>

CRPS - Complex regional pain syndrome (algodistrofia, morbo di Sudeck)

Misure terapeutiche durante la fase acuta: misure per la riduzione del dolore e dell'edema, come raffreddamento delicato con lenticchie, semi di colza, pennelli, spazzole, linfobendaggio/linfodrenaggio, mobilizzazione dell'articolazione nel campo privo di dolore, terapia con specchio ed educazione al dolore o gestione del dolore.

Ove necessario, consigliare al paziente metodi per semplificare le attività quotidiane, consulenza sui mezzi ausiliari.

Steccatura: tutore per polso, stecca Intrinsic Plus in materiale termoplastico per la stabilizzazione esterna, riduzione del tono e profilassi delle contratture.



Stecca Intrinsic Plus

Misure terapeutiche nella fase distrofica: introduzione di un Motor Imagery Program: un programma di training cerebrale volto ad attivare le reti motorie corticali del cervello e stimolare la riorganizzazione corticale (per maggiori informazioni visitare <http://www.gradedmotorimagery.com>).

Elettroterapia come TENS, laser, sonografia, mobilizzazione attiva e passiva, varie tecniche sui tessuti molli, taping.

Steccatura: in presenza di contratture, stecche dinamiche per estensione.

6.2 Tecnica d'infiltrazione

VSì presuppongono buone conoscenze della tecnica ed un'esecuzione sterile.

- **Intrarticolare:** indicazione per artrite, artrosi dolorosa
- **Tunnel carpale:** buoni risultati in casi lievi o in presenza di patologia di base infiammatoria (1-2x)
- **Epicondilite:** iniezione con steroidi controversa, non più di 1 iniezione. Se i dolori non migliorano bisogna rivedere la diagnosi. Meglio iniezioni con sangue autologo (PRP = platelet rich plasma / ACP = autologous conditioned plasma) o acido ialuronico
- **Guaina tendinea:** buoni risultati sia in caso di versamento peritendineo che in caso di tendinite stenotante

6.3 Chirurgia, incl. protesi

6.3.1 Articolazione del gomito

Epicondilite ed epitrocleite

- Solo dopo mesi di trattamento conservativo senza successo. Occorre innanzitutto escludere altre patologie (instabilità dei legamenti, artrosi, osteocondrite, compressione del nervo interosseo posteriore, sindrome del tunnel cubitale, ecc.).
- Denervazione locale con disinserzione parziale degli estensori radiali del polso e, in particolare, débridement dei tendini necrotici. A seconda dei casi combinazione con neurolisi del nervo interosseo posteriore o sinoviectomia locale. Dal lato ulnare si esegue ugualmente una disinserzione parziale della muscolatura dei flessori e dei pronatori, combinata con un débridement.

Artrosi del gomito

- Dato che una flessione del gomito di circa 100 gradi è sufficiente per la maggior parte delle attività quotidiane e che un deficit d'estensione il più delle volte è ben tollerato, l'indicazione per

un intervento chirurgico è data dalla persistenza di forti dolori che non sono influenzabili da misure conservative.

- L'artrodesi del gomito non è oggi in pratica più eseguita. In certi casi lo stato può essere migliorato almeno transitoriamente tramite un débridement artroscopico.
- Di regola l'indicazione alla posa di una protesi totale è data da gravi alterazioni degenerative post-infiammatorie, più raramente in caso d'artrosi post-traumatiche.

6.3.2 Polso

Ganglio articolare

- Il ganglio del polso dorsale (il più frequente) è operato unicamente in caso di dolori o di problemi cosmetici. L'intervento consiste nell'ablazione della parete della ciste sino alla visualizzazione della partenza dal legamento scafolunare con una sinoviectomia locale.
- Non di rado nei casi di dolori cronici al polso o in caso di tenosinoviti croniche recidivanti degli estensori si trovano dei gangli intracapsulari. Diagnosi tramite sonografia o risonanza magnetica.

Sindrome del tunnel carpale

- In caso d'anamnesi classica con dolori notturni o anche diurni con apparizione di parestesie delle dita sul lato radiale, con aumento dei disturbi in caso d'attività particolari (andare in bicicletta, telefonare, lavorare a maglia, ecc.) in combinazione con i segni clinici tipici, il chiarimento tramite ENG/EMG non è necessario ma consigliato; in alternativa si può eseguire una sonografia con determinazione della sezione del nervo.

Attenzione: in presenza di STC, la decompressione dovrebbe avvenire prima dell'apparizione di un'importante atrofia del tenar o di un'ipoestesia persistente.

- Un deficit d'estensione può indicare un versamento.
- Si procede ad un taglio del retinacolo dei flessori. In caso di diagnosi posta a tempo e di un'esecuzione dell'operazione lege artis, quasi tutti i pazienti diventano asintomatici. Il metodo endoscopico e il metodo tramite minima incisione (1.5-2 cm) si sono dimostrati equivalenti, anche se negli ultimi tempi si mostra una tendenza ad abbandonare il metodo endoscopico.

Artrosi del polso

- La causa più frequente è post-traumatica (stato dopo frattura del radio, pseudoartrosi dello scafoide, vecchie lesioni dei legamenti scafo-lunari, ecc.), artrite reumatoide e condrocalcinosi (spesso artrosi secondaria a livello STT).
- In caso d'artrite reumatoide si sono confermate valide le artrodesi parziali radio-lunari e le panartrodesi.
- Le protesi al polso sono usate unicamente se deve essere evitata un'artrodesi bilaterale e in caso di minimo carico meccanico. Non hanno ancora un posto fisso nel trattamento chirurgico.
- In caso d'artrosi post-traumatiche, bisogna scegliere singolarmente la possibile soluzione. Entrano in considerazione, oltre alla denervazione, diverse artrodesi parziali, la «proximal row carpectomy» e la panartrodesi.

6.3.3 Articolazioni delle dita

Rizartrosi

- La chirurgia entra in linea di conto se i metodi conservativi, comprese le infiltrazioni di steroidi e acido ialuronico, rimangono non sufficientemente efficaci e il paziente si lamenta di dolori già a riposo o sotto minimi sforzi del pollice.
- Il metodo più frequentemente usato è la trapeziectomia con o senza simultanea sospensione o interposizione di materiale tendineo. Nella maggior parte dei casi questo intervento permette una notevole riduzione del dolore, ma ne risulta una certa riduzione della forza del pollice.
- Ultimamente, la qualità delle protesi dell'articolazione trapeziometacarpale è nettamente migliorata e il loro uso è sempre più frequente.

Articolazioni MCF, IFP e IFD

- L'artroplastica si è dimostrata efficace soprattutto in caso di degenerazioni artrosiche/artritiche, anche se alla lunga la mobilità dell'articolazione è limitata a 40–50 gradi.
- Se nel corso degli ultimi anni sono state usate soprattutto protesi di silicone, attualmente si mostra una tendenza all'utilizzo di protesi anatomiche più complesse in metallo, titanio o carbonio, dato che offrono una migliore stabilità dell'articolazione. Per molte di queste protesi moderne mancano però ancora sufficienti risultati sul lungo periodo.
- Ad eccezione dell'articolazione MCF I, l'esecuzione di artrodesi a un'articolazione MCF è stata in pratica abbandonata.
- Anche l'artrodesi delle articolazioni IFP è effettuata sempre più raramente, dato che anche per queste articolazioni abbiamo a disposizione delle protesi (silicone o protesi complesse) che si sono dimostrate valide in articolazioni colpite da artrosi o artriti. Le protesi consentono spesso di eliminare il dolore, ma non una piena mobilità.
- Ove necessario, l'artrodesi è il trattamento standard in caso di importanti distruzioni o malposizioni delle articolazioni IFD. Le protesi vengono utilizzate in situazioni particolari.

Colophon

Responsabilità scientifica 2018

Dr. med. Thomas Langenegger, Baar (direzione)

Dr. med. Adrian Forster, Zurigo

Dr. med. Wolfgang Czerwenka, Wettingen

Dr. med. Urs Bachmann, Zugo

Anita Achermann, Zurigo

Silja Bütler-Oswald, Zurigo

Segretariato

Valérie Krafft, direttrice, Lega svizzera contro il reumatismo

Simone Schnyder, Lega svizzera contro il reumatismo

Organizzazione

Lega svizzera contro il reumatismo

Josefstrasse 92, 8005 Zurigo

Tel. 044 487 40 00

update@rheumaliga.ch

In collaborazione con la Società svizzera di reumatologia

Copyright:

Figura a pagina 3: in Hochschild Jutta: «Strukturen und Funktionen begreifen» (Comprendere le strutture e le funzioni), volume 1

ISBN 3-13-110422-8, 1a edizione 2002, Georg Thieme Verlag, Stuttgart

Fig. n. 6.32 pagina 173, fig. 6.51 pagina 187, fig. 6.52 pagina 188

Figure pagine 18-21: ergoterapia, clinica Schulthess, Zurigo



**Lega svizzera
contro il reumatismo**
Il movimento è salute