

Take home messages

- Anamnesi ed esami clinici (!) sono di guida.
- Una (artro)RM non dovrebbe essere la prima/unica indagine.
- Patologia derivante dall'articolazione della spalla, tipicamente con irradiazione al braccio, spesso di notte.
- Patologia derivante dall'articolazione acromio clavicolare, frequentemente con irradiazione craniale.
- I problemi associati alla cuffia dei rotatori sono la patologia più comune della spalla e devono essere trattati in primo luogo con terapie fisioterapiche (eventualmente associate ad un'infiltrazione subacromiale di corticosteroidi).
- Trattare la rottura della cuffia dei rotatori primariamente con tecniche conservative in pazienti anziani con dolore come sintomo principale e funzione conservata.
- In pazienti giovani con una franca rottura della cuffia dei rotatori valutare più rapidamente la necessità di un consulto chirurgico per considerare l'opzione operativa.
- Limitazione passiva (e attiva) della rotazione esterna con braccio pendente: pensare alla spalla congelata (frozen shoulder).
- Spesso un trattamento efficace della spalla congelata nella sua fase iniziale/infiammatoria può essere ottenuto con infiltrazione intra-articolare (gleno-omeroale) di corticosteroidi ed analgesia potenziata, oltre che con fisioterapia.

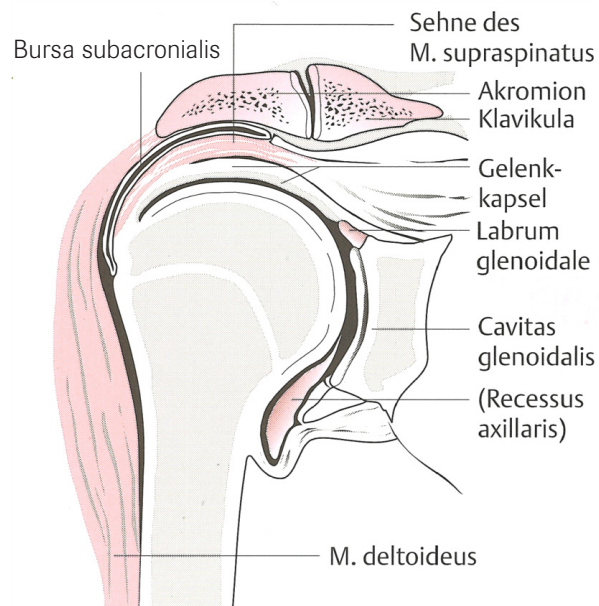
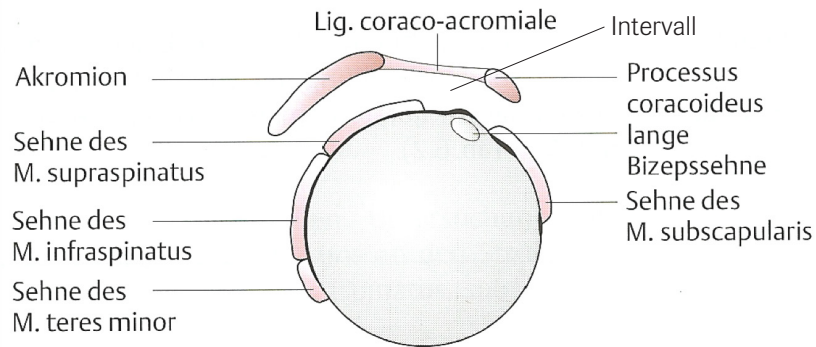


Update reumatologia 2026
per medici di famiglia

Dolori alle spalle Diagnostica efficiente, terapia di successo

Dolori alle spalle – a cosa devo pensare?

- Periarticolare
- Articolare
 - Gleno-omeroale
 - Acromio clavicolare
 - Sterno-clavicolare
- Neurogeno
- Miofasciale
- Organi interni



Test specifici

Sindrome da impingement (problemi associati alla cuffia dei rotatori)	Test di Hawkins (intra-rotazione passiva con braccio anteposto di 90° e gomito flesso) Arco dolente, abduzione con resistenza
Instabilità	Traslazione anteriore, posteriore Test di apprensione (extra-rotazione passiva con abduzione a 90°) in caso di instabilità anteriore
Sopraspinato [Supraspinatus]	Test di Jobe (con resistenza ad abduzione a 90° e con braccio anteposto di 30° e max. pronazione)
Infraspinato [Infraspinatus]	Extra-rotazione passiva da posizione neutra o con abduzione a 90° Lag Test (abduzione a 90° e posizione di extra-rotazione con resistenza all'intra-rotazione dell'operatore. Rilasciando e in caso di patologie dell'infraspinato il braccio scatta avanti e indietro, il cosiddetto Drop sign)
Sottoscapolare [Subscapularis]	Test Lift off (mano alla massima intra-rotazione posizionata dietro la schiena e intra-rotazione passiva con resistenza all'operatore)
Tendine del capo lungo del bicipite (CLB)	Palm Up Test (braccio con gomito flesso a 90° e in posizione supina, flessione del polso con resistenza all'operatore)
Capsulite retrattile [Capsulitis] / Frozen Shoulder	Rotazione esterna passiva del braccio addotto con scapola fissa (idealmente in posizione supina)
Articolazione AC	Body-Cross-Test (compressione mediante adduzione forzata del braccio verso la spalla opposta). Dolenzia alla pressione diretta sull'articolazione AC.